Arcus Aortae Dexter Anomaly in Adulthood

Erişkin Yaşta Sağ Arkus Aorta Anomalisi

Sağ Arkus Aorta / Arcus Aortae Dexter

Erkan Akar, Tarık Candan
Bursa Şevket Yılmaz Eğitim ve Araştırma Hastanesi Göğüs Cerrahi Kliniği, Bursa, Türkiye.

Arkus aorta, embriyolojik hayatta dördüncü sol brakiyal arkustan köken alarak gelişir. Asendan aorta ile desendan aorta arasındadır ve brakiyosefalik arterlerin köken aldığı yerdir. Normal (sol) arkus trakeanın solunda yer alır ve posteroanterior akciğer grafilerde mediastenin sol üst kenarında yuvarlak bir opasite olarak görülür. Tipik olarak trakeanın sol hududunda bir çentik oluşturur. Arkus aorta anomalileri içerisinde en sık görülenin sağ arkus aorta olduğu bildirilmektedir.

Acil servise künt toraks travması nedeniyle başvuran 32 yaşındaki bayan hastaya postero-anterior (PA) akciğer grafisi çekildi. PA akciğer grafisinde üst mediyastende genişleme ve aort topuzunun sağda izlenmesi üzerine kontrastlı toraks BT tetkiki istendi. Toraks BT tetkikinde çıkan aorta, aort arkının sağ hemitoraksta ve trakeanın sağında yerleştiği izlendi (Resim-1,2). Kaza öncesi efor dispnesi olan hastamızda, solunum fonksiyon testlerinde bir bozukluk olmaması nedeniyle hastaya klinik bilgi verilerek takibe alındı. Sağ aortik ark ve eşlik eden anomaliler üst mediastene ait bası ve persistan öksürük semptomları ile başvuran hastalarda akılda tutulmalıdır.

Resim 1. Postero-anterior akciğer grafisinde aort topuzunun sağda olduğu görülmektedir

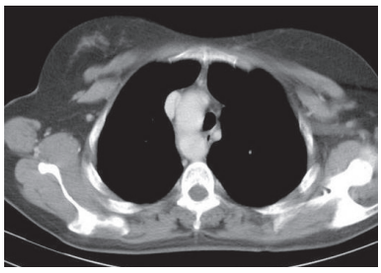

Resim 2. Toraks bilgisayarlı tomografisinde arkus aortanın sağ yerleşimli olduğu görülmektedir.

DOI: 10.4328/JCAM.957 Received: 21.03.2012 Accepted: 08.04.2012 Printed: 01.09.2013
Corresponding Author: Erkan Akar, Bursa Şevket Yılmaz Eğitim ve Araştırma Hastanesi Göğüs Cerrahi Kliniği Yıldırım, Bursa, Türkiye.
T.: +905052596901 F.: +90 2242955497 E-Mail: drerkanakar@hotmail.com